Ueber die Verwendung von Elfenbein zur Schienung von schwer dislozierten Frakturen u. zum Ersatz von Knochen.

Inaugural-Dissertation

zur

Erlangung der Doktorwürde

in der

Medizin, Chirurgie und Geburtshilfe

der

Hohen medizinischen Fakultät der Universität Marburg

vorgelegt von

Ernst Tschoepke

Styrum-Mülheim (Ruhr).

MARBURG
Buch- und Steindruckerei Köster & Schell
1912.

Angenommen von der medizinischen Fakultät Marburg
am 30. Mai 1912.

Gedruckt mit Genehmigung der Fakultät.

Referent: Professor Dr. König.

Meinen Brüdern Otto und Rudolf
in treuer Liebe und Dankbarkeit gewidmet.

Digitized by the Internet Archive
in 2026

https://archive.org/details/IA41556030_0070

Die schwere Repornierbarkeit mancher Knochenbrüche der Extremitäten, vor allem des Oberschenkels und des Vorderarmes, haben seit langem einzelne Chirurgen veranlaßt für die blutige Reposition einzutreten. In einer ausführlichen Abhandlung tritt mein früherer Chef Professor Fritz König (1) ebenfalls für die operative Behandlung schwer zu beseitigender Dislocationen bei Knochenbrüchen ein unter Besprechung der Indikationen. Die Neigung der Bruchenden aus der normalen Lage wieder abzuweichen macht es erforderlich, sie miteinander in feste Vereinigung zu bringen. Diese Vereinigung herzustellen, hat man die Knochenfragmente mit Drahtnaht, vor allem mit Aluminiumbroncedraht aneinander befestigt. Ferner ist nach dem Vorgehen von Lambotte eine Fixierung der Bruchenden durch Nagelung und Verschraubung angestrebt worden. König hat seit Jahren zur festen Vereinigung schwer dislocierter Frakturen Elfenbeinstifte verwandt, die zum Teil als Schienen, zum Teil als Bolzen den Bruchenden guten Halt gaben. Die hierbei gemachten Beobachtungen über das Verhalten des Elfenbeines im menschlichen Körper und die erzielten guten Resultate haben ihn dann dazu geführt auch den Ersatz von Knochen durch größere Elfenbeinprothesen vorzunehmen.

Zunächst mögen einige Fälle die Verwendung von Elfenbein bei der Reposition von Frakturen zeigen und die Vorteile dieses Verfahrens darlegen.

1. Falk, Karl, Arbeiter, 51 Jahre alt; die Fraktur kam am 18. 5. 1907 durch direkte Gewalteinwirkung zustande, indem der Handgriff eines zurückschnellenden Kranrades dem Patienten auf den linken Unterarm aufschlug. Die Funktion war vollständig aufgehoben. Patient wurde bis zum 22. 5. 1907 poliklinisch behandelt und an diesem Tage in das Krankenhaus aufgenommen.

Befund: Kräftiger Mann, linker Vorderam geschwollen, Bluterguß am Ellenbogen äufwärts bis zum Oberarm. Hand steht daumenwärts adduciert und etwas proniert. Auf der Radialseite erscheint der Vorderarm im unteren Drittel abgeknickt. Hier abnorme Beweglichkeit und Crepitation.

Röntgenbild ergibt eine Fraktur des Radius im unteren Drittel. Das distale Stück ist an die Ulna gedrängt. Das Proximale zeigt noch einen besonderen Kortikalen Splitter.

23. 5. 1907 in Chloroform-Aethernarkose wird unter Blutleere ein ca. 12 cm langer Hautschnitt an der radialen Kante gemacht, von dem oberflächlich liegenden distalen Radiusende aufwärts. Der Schnitt geht zwischen den Beugern und Streckern, sie scharftrennend, in die Tiefe. Unter der Fascie gelangt man in eine mit flüssigem Blut und nur wenig Coagulis ausgefüllte Höhle. Nach Entfernung der Flüssigkeit sieht man das proximale Frakturstück, dessen distales Ende aus einer aufwärts noch in periostaler Verbindung befindlichen abgelösten Knochenscheibe besteht. Das distale Bruchstück, das weithin von Periost entblößt ist, findet sich in der Tiefe aufwärts hinter das proximale Ende verschoben und fest gegen die Ulna angestemmt. Die Reposition macht große Schwierigkeiten. Das distale Ende trotzt allen Extensions- und Hebelversuchen. Schließlich gelingt mit Hilfe von Haken die

Hebung des distalen Endes, welches nun mit dem proximalen Knochenende gut aber infolge des abgesprengten Knochensplitters etwas labil zusammensteht. Zur Fixation wird jetzt an der radialen Seite der Fragmente je ein Loch gebohrt und durch diese ein Aluminiumbroncedraht gelegt, der mit Hilfe der Deschamp-Nadel durch die Weichteile des Lig. interosseum um den Knochen herumgeführt wird. Ueber die Bruchstelle wird neben dem Knochensplitter ein Elfenbeinstift angebracht und über ihn die Drahtenden zusammengedreht. Die so geschienten Knochen stehen jetzt fest. Blutleere ab. Muskeln werden mit Catgut über der Fraktur vernäht. Schienenverband in Mittelstellung.

Röntgenbild 1.

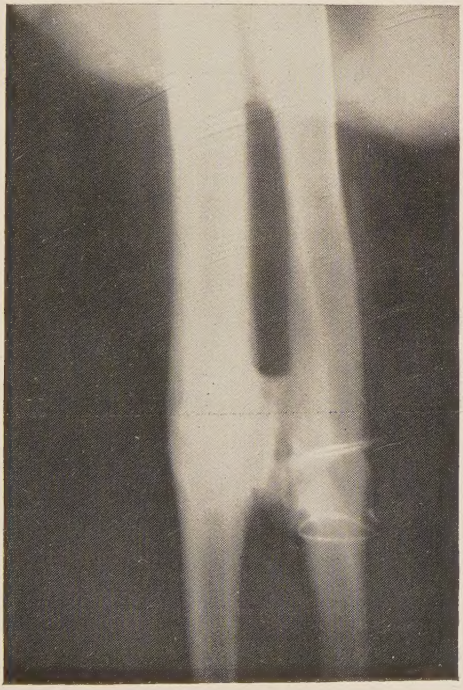

Weiterer Verlauf: Nach 8 Tagen Verbandwechsel. Völlige Unbeweglichkeit der Hand, und cyanotische Färbung mit leichter Schwellung und beginnender Kontrakturstellung. Keine Schnürung. Radialarterie pulsiert. Wunde aseptisch.

Röntgenbild 2.

Unter Heißluftmassage, Elektrisieren, Bewegungen stellen sich allmählich die Funktionen wieder ein. Dagegen wird die Pronation und Supination durch eine sich einstellende Synostose zwischen Ulna und Radius stark beschränkt. Der Patient bezog noch

längere Zeit eine Rente, zuletzt von 10%. Bei einer Nachuntersuchung, die Ende 1911 stattfand, war keinerlei Bewegungsbeschränkung mehr festzustellen.

Röntgenbild 1 und 2.

2. Vollmer, Klaus, 15 Jahre. Aufnahme 1. 1. 1909. Patient ist an diesem Tage bei der Klempnerarbeit von einer Dachrinne eines sechs Stockwerke hohen Hauses gestürzt und im Hofe auf eine steinerne Kellertreppe aufgeschlagen. Er konnte sich nicht erheben. Nach Anlegung eines Notverbandes kommt er ins Krankenhaus.

Befund: Mittelgroßer kräftiger Junge. Aussehen sehr blaß. Schläfrig, Atmung etwas beschleunigt. Puls schwach, aber deutlich fühlbar, regelmäßig. Patient gibt auf Befragen genaue Auskunft, klagt nur über heftige Schmerzen im rechten Bein. Am rechten Unterschenkel handbreit unterhalb des Kniegelenkes, befindet sich eine etwa Handtellergroße klaffende, mäßig blutende Wunde, die von der Vorderseite nach innen hinten unten schräg verläuft. Im oberen äußeren Wundwinkel ragt ein mit Blutgerinnsel und zerfetztem Muskel- und Sehnengewebe bedeckter Knochenstumpf hervor. Es ist das distale Ende der frakturierten Tibia. Der Stumpf läuft etwas spitz zu und hat sich vorn vor der Haut verhakt. In der Wunde liegt außerdem der in schräger Richtung völlig durchtrennte Muskelbauch des M. gastrocnemius. Das rechte Bein liegt nach außen rotiert, an der Grenze von oberem und mittlerem Drittel des Unterschenkels besteht abnorme Beweglichkeit, Druckempfindlichkeit und Krepitation beider Knochen. Der untere Abschnitt des rechten Unterschenkels fühlt sich etwas kalt an. Zehen können nicht bewegt

werden. Hinten über der rechten Schulter kleine Hautabschürfung. Sonst vollkommen gesund.

Zunächst wird unter Zurückhalten der Haut im oberen Wundwinkel die Reposition des Tibia-Fragments vorgenommen. Drei Hautsituationsnähte zur Verkleinerung der Wundfläche. Wunddrainage, Schienenverband. In den nächsten Tagen stellt sich unter hohem Fieber eine schwere Wundinfektion ein, die das Befinden des Patienten stark beeinträchtigt und das Eintreten einer allgemeinen Sepsis befürchten läßt. Dann trat mit lytischem Fieberabfall eine Reinigung der Wundfläche ein. Zugleich nekrotisierte das distale Ende der Tibia auf eine Länge von etwa 4 cm. Entfernung des nekrotischen Knochens mit Giglisäge. Eine Consolidierung der Bruchenden war nicht zu erwarten, umsoweniger, da infolge der Knochennekrose eine Diastase zwischen den Fragmenten entstanden war. Nach Reinigung der Wunden wurde am 17. 1. 1910 die operative Vereinigung der Fraktur vorgenommen.

In Chloroformäthernarkose wurde zunächst noch ein etwa 3 cm langes abgestorbenes Knochenstück mit Giglisäge entfernt. Dann Hautschnitt quer und längs über dem oberen Fragment. Dieses ist nach außen rotiert und läßt sich nur mühsam unter Hebeln mit Rasparatorium wieder in die normale Lage bringen. Zur Fixation wird es mit dem distalen Fragment durch einen in die Markhöhle eingetriebenen Elfenbeinstift in guter Lage befestigt. Zum weiteren Halt werden die Fragmente durch eine Aluminiumbronce-drahtnaht vereinigt. Naht der Weichteile und der Haut bis auf eine Drainageöffnung.

Im weiteren Heilverlaufe reinigt sich zwar die anfänglich stark secernierende Wunde, aber die Fraktur erreicht keine genügende Festigkeit, sodaß am 17. 5. 10 in Chloroformäthernarkose eine zweite Operation vor-

genommen wird. Hautschnitt neben der alten Operationsnarbe. Der eingetriebene Elfenbeinstift ist von Narbengewebe umhüllt, er wird entfernt, und zeigt sich bräunlich verfärbt und mit Granulationen inkrustiert. Um eine feste Vereinigung der, infolge oben erwähnter Nekrose, verkürzten Bruchenden zu erzielen, wird die Osteotomie der Fibula vorgenommen. Nach Eintreiben eines neuen Elfenbeinstiftes und Fixierung der Knochen durch Aluminiumbroncedrahtnaht wird die Müller'sche Pseudarthrosen-Operation

Röntgenbild 3.

ausgeführt. Weichteil- und Hautnaht bis auf Drainageöffnung. Der Heilverlauf ist ein guter. Die Wunde reinigt sich bald und wird überhäutet. Es bildet sich guter Callus. Auf dem Röntgenbild 3 sieht man wie um den Stift herum die Verknöcherung Fortschritte macht. Die Consolidierung tritt allmählich ein, sodaß Patient Ende August 1910 schon Gehversuche machen kann. Bei seiner Entlassung am 20. 9. 10 ist die Fraktur vollkommen fest. Die Verkürzung beträgt noch etwa 5 cm.

Röntgenbild 4.



Auf dem Röntgenbild 4 vom 20. 8. 1911 ergiebt sich eine vollkommene Einheilung des Elfenbeinstiftes, der an seinem proximalen Ende wie angenagt und in langsamer Auflösung begriffen erscheint.

3. Lehmann, Bahnarbeiter 21 Jahre. Patient geriet am 6. 6. 07 mit dem rechten Arm zwischen die Puffer zweier Eisenbahnwagen, kam sofort ins Krankenhaus.

Befund: Junger kräftiger Arbeiter, Schmerzen im rechten Unterarm, Hautabschürfungen am rechten Ober- besonders am Unterarm vom Handgelenk aufwärts. Unterarm vom Ellenbogengelenk bis zum unteren Drittel stark geschwollen. Die Schwellung fühlt sich schwappend an. Am Unterarm besteht eine winkliche Krümmung. Der Winkel ist an der Radialseite offen. Hier abnorme Beweglichkeit, ob an beiden Knochen ist nicht ganz sicher. Radial-Puls kräftig. Der Zeigefinger kann nicht gestreckt werden. Finger sonst frei beweglich.

Um erst die Hautabschürfungen heilen zu lassen wird der Arm in Supinationsflexion verbunden. Punktionsversuch der schwappenden Schwellung negativ.

Röntgenbild ergibt eine Fraktur des Radius allein und zwar an der Grenze vom mittleren und unteren Drittel. Mehrere Tage Schienenverband, dann Bäder zur Heilung der Wunden.

15. 6. 07 Operation in Chloroformäthernarkose ohne Blutleere. Schnitt auf der lateralen Seite des Vorderarmes vom mittleren bis ins untere Drittel. Fascie durchtrennt. Ein Hautnervenast liegt frei, wird geschont, ulnarwärts gezogen, weiter in der Tiefe der Nerv. Radialis, der durch die Extensoren zieht. Man fühlt unter der Muskulatur das lateral abgewichene obere Bruchende. Peripher davon gerät man in eine Bluthöhle nach deren Austupfen sieht

man in zertrümmerte Muskelmassen. Das obere Bruchende ist ganz mit Muskeln zugedeckt und muß von innen befreit werden. Es läuft in eine Spitze aus. Das untere Fragment kommt erst nach Beseitigung zum Teil nach Excision von Muskelfasern zum Vorschein, ist weit in die Tiefe gegen die Ulna verschoben und um etwa 2 cm aufwärts neben dem proximalen Stück des Radius gegen den Ellbogen zugedrängt. Es gelingt nur mit sehr großer Mühe und großer Kraftanstrengung durch Resectionshaken und unter Hebelwirkung mit einem zwischen die Frakturstücke geschobenen Rasparatorium das distale Stück zu heben und in gleiches Niveau mit dem proximalen zu stellen. Es werden noch einige angespießte Muskeln excidiert, dann steht die Fraktur gut. Durch die beiden Bruchstücke wird etwa 1 cm von der Bruchfläche entfernt, ein Loch durch den ganzen Knochen gebohrt und ein Aluminiumbronzedraht durchgezogen. Dann wird über die Bruchstelle weg an den Radius ein mit Löchern versehener Elfenbeinstift von 5—6 cm Länge angelegt und von beiden Drähten je ein Ende durch eins dieser Löcher geführt. Die Drähte werden geknüpft, sodaß der Stift als Schiene wirkt. Ueber Draht und Schiene werden die Weichteile mit Catgut noch etwas vereinigt und darüber die Haut vernäht. Schienenverband. Wunde heilt primär. Massage, Bewegungen. Trotz kallöser Verdickung, auch bei Durchleuchtung sichtbar, bleiben die Knochen beweglich. Eine Verschiebung der Knochen wird durch Hebelverband mittels untergelegten Kissens ausgeglichen.

27. 9. 07. Trotz aller Bemühungen (Stauung, Heißluft, Injektion von 5 cbm Blut aus der Ven. median.) ist die Fraktur unverheilt. Bewegungen des Armes, auch Rotation ganz gut. Röntgenbilder zeigen daß der Stift und die Drähte noch halten. Callus entwickelt sich gegen die Ulna hin.

Erneute Operation in Chloroformäthernarkose unter Blutleere. Incision etwas volarwärts von der alten Narbe, am Rande derselben. Vorsichtiges Vorgehen. Es wird zunächst der Elfenbeinstift gefunden, welcher ohne jede Spur von Eiterung in Bindegewebe eingehüllt ist. Er zerbricht an einer Stelle, die sich als die distale Nahtstelle erweißt. Der Stift sieht bräunlich aus. Er wird nun aufwärts bis zur zweiten Drahtnaht verfolgt. Beide Nähte sind gut fest, werden aus dem Knochen gezogen, der Stift wird herausgenommen. Nun zeigt sich, daß der Radius unvereinigt ist. Die Zacken beider Frakturenden stecken ineinander, aber sie haben keinen Callus entwickelt. Im Innern ist Muskelsubstanz, zum Teil zerfallen, interponiert. Die zackigen Spitzen sehen weiß aus, wie nekrotischer Knochen. Nur außen am proximalen Stück ist periostaler Callus vorhanden, auch außen am distalen Fragment, aber gerade an den Berührungsflächen fehlt er. Die Zacken werden beseitigt, die interponierten Weichteile entfernt. Ulnarwärts geht vom distalen Stück eine Wucherung aus. Sie wird abgemeißelt. Dann wird versucht, die kleine Lücke zwischen beiden Enden zu überbrücken durch ein vom proximalen Fragment abgemeißeltes Knochencallusstück mit Periost. Dieses wird mit Seide auf der Lücke fixiert. Auch ulnarwärts, aber auf der Vorderseite, wird vom proximalen Stück eine Knochenscheibe losgeschlagen und auf die Lücke gedeckt. Darüber werden die Weichteile vereinigt. Hautnaht, Schienenverband in Supinationsstellung.

Nach der Operation war zunächst die Motilität und Sensibilität des Armes stark herabgesetzt, stellte sich aber allmählich wieder ein. Die Wunde heilte primär. Am 12. 10. 07, mußte Patient wegen Ungebühr entlassen werden. Der damals aufgenommene Befund ergab deutlich fühlbare Callusmassen, die auch

bei der Durchleuchtung sichtbar waren. Die Bruchstelle ist fester. Bei vorsichtigem Druck besteht keine abnorme Beweglichkeit. Der Patient entzog sich weiterer Beobachtung. Es konnte aber später festgestellt werden, daß das Resultat kein befriedigendes war.

Im Fall 3 wurde der Elfenbeinstift wieder entfernt, weil keine Consolidierung eintrat. Aus dem Operationsbefunde ergab sich, daß beide Frakturenden von Periost entblößt waren und aus diesem Grunde die knöcherne Vereinigung nicht eintrat. Das bei dem Trauma abgesprengte Periost war in der Nähe der Ulna liegen geblieben und hatte hier die erwähnten Calluswucherungen hervorgerufen; auch ein Beweis für die Wichtigheit, auf die Erhaltung des Periostes bei der Ausführung derartiger Operationen an Knochen das Hauptaugenmerk zu richten. In den übrigen Fällen erfolgte ebenfalls reaktionslos die Einheilung des Elfenbeinstiftes. Hier wurde ein sehr gutes Heilresultat erzielt. Die Betrachtung der eingelegten Elfenbeinschienen auf den Röntgenbildern, die beigefügt sind, zeigt eine allmählich fortschreitende Resorbierung des Elfenbeines, die im Fall 1, bis auf das distale Ende, vollkommen erfolgt ist.

Aber auch in dem jüngeren Falle 2 sieht man wie das proximale Ende des als Bolzen verwandten Stiftes ungenaue Konturen angenommen hat, das Elfenbein scheint in Auflösung begriffen. Das erste Röntgenbild zeigt eine Fraktur des Elfenbeinstiftes im distalen Nahtloch. Das Elfenbein war brüchig geworden durch die Einwirkung der Körperzellen auf das Elfenbein.

Mit dem Nachweis, daß das Elfenbein nicht nur reaktionslos in den Körper einheilt, sondern auch allmählich resorbiert wird, ist ein großer Vorteil dieses Materiales dargetan. Während andere Schienen wie

z. B. die von Hansmann aus Aluminiumbronce konstruirte, später wieder entfernt werden mußten und so eine lästige Nachoperation nötig machten, heilt die Elfenbeinschiene ein und scheint wie die Röntgenbilder des Falles 2 ergeben, sogar die Callusbildung direkt anzuregen.

Wie schon erwähnt, hat die Erkenntnis der guten Verwertbarkeit des Elfenbeins für die u. A. Barth eintrat, und die E. Bircher's überzeugende Mitteilungen bestätigte, König dazu geführt, auch den Ersatz ganzer Knochen durch Elfenbein auszuführen.

Besonderen Schwierigkeiten begegnete bis dahin der Ersatz des Unterkiefers. Eine ausführliche Umfrage bei sämtlichen Universitätskliniken und einigen grossen Krankenhausabteilungen, über die König (2) berichtet, ergab die Unsicherheit und Unzugänglichkeit der bisherigen Methoden. Ein Uebelstand, die Gefahr der Infektion, wurde durch die von Zahnarzt Roloff Altona modificierte Schröder'sche Hartgummischiene mit sublingualer Platte und Haken zum Festhalten an gesunden Zähnen zwar gebessert, indem diese ermöglichte, die Knochenschnittfläche vollständig mit Schleimhaut abzuschließen und die eine ausgiebige Reinigung ermöglichte, durch Ausspülung von der auf der Innenseite angebrachten Aushöhlung aus. Bei dem von König angeführten Fall der Miss. Br. (3) war das Ziel das König nennt: „Vermeidung jeder Entstellung durch Verschiebung der Alveolarreihe nach der Exartikulation, sowie durch Einsinken der Gesichtshälfte und Erreichung völlig fester Schluß und Kaufähigkeit der Kiefer“ in nahezu idealer Weise erreicht. Trotzdem blieben mancherlei Nachteile bestehn. Das tägliche Aus- und Einsetzen stellte hohe Ansprüche an die Willensstärke und Geschicklichkeit der Patienten, die lernen mußten, sich selbst die Schiene wieder einzusetzen. An der Schwierigkeit der Behandlung mit

diesen Apparaten scheiterte manchmal die ganze Sache.

Deshalb erschien es wünschenswert eine der Natur möglichst nahekommende Nachbildung des fehlenden Knochens vollkommen zur Einheilung zu bringen. König (3) führt diesen Gedanken nach gemeinsamer Beratung mit dem Zahnarzt Roloff, Altona in folgender Weise aus: An der Hand des Röntgenbildes wird eine Elfenbeinschiene angefertigt, die im Wesentlichen die Formen des Unterkiefers erhält. Zur Eintreibung in die Knochenmarkhöhle wird das eine Ende mit einem Zapfen versehen. Die Größe muß genau angepasst sein, damit nicht eine Verschiebung und Verzerrung der Gesichtshälften eintritt. Bei der Operation ist auf strengste Asepsis zu achten. Vor allen ist aus diesem Grunde die Eröffnung der Mundhöhle nach Möglichkeit zu vermeiden. Sollte sie dennoch erfolgen, so ist sofortiges Verschließen durch Naht notwendig. Das Kiefergelenk ist ausgiebig durch hereingeschlagene Muskulatur zu polstern. Die in das Bett des herausgenommenen Unterkieferknochens eingesetzte Elfenbeinprothese wird mit den Muskeln und Weichteilen eingehüllt. Die Wunde wird geschlossen. In den Tagen nach der Operation ist durch Erzeugung von Hyperämie für günstige Heilbedingungen zu sorgen, Die von König angeführten Fälle (3) (und Frau Schüssler vorgestellt auf dem Chirurg. Kongress 1912) zeigen ein vollkommen befriedigendes Resultat. Sudek (4) beschreibt ferner einen Fall, bei dem er den Ersatz einer Unterkieferhälfte durch die König Roloff'sche Pothese vorgenommen und bei dem diese Methode ebenfalls zu einem idealen Resultate geführt hat. Besonderes Interesse erweckt dieser Fall, weil von der, an Marasmussenilis einige Monate später gestorbenen, Patientin das Präparat erhalten werden konnte.

Es hatte sich um die Schiene eine feste Bindegewebsnarbe gelegt, die zum Ansatz der Kaumuskeln diente.

Andererseits zeigt der von König vorgestellte Fall Schüssler eine wie feste Vereinigung das Elfenbein mit dem Knochen eingeht. Bei dieser Patientin wurde eine Nachoperation notwendig, da sich die Schiene als zu lang erwies. Beim Versuch die Schiene zu entfernen, zeigte es sich, daß der in die Markhöhle eingestellte Zapfen der Prothese eine feste knöcherne Vereinigung eingegangen war. Um die Prothese zu entfernen, mußte der Zapfen mit dem Meißel freigelegt werden. Er saß im Knochen wie eine Zahnwurzel in ihrer Alveole.

Diesen bis jetzt angeführten Fällen von reaktionsloser Einheilung der Prothese und dadurch erzieltem Dauererfolge, möchte ich einen weiteren Fall von Unterkieferersatz durch die König-Roloff'sche Schiene anschließen, bei dem der Tumor auf die Mundhöhlenschleimhaut übergriff, (Ulceriertes Carcinom) eine aseptische Operation also nicht möglich war.

4. Frau Hansen, 70 Jahre, Aufnahme am 7. 5. 08 Patientin, früher angeblich immer gesund, bemerkte seit 6 Wochen eine Verdickung der linken Seite des Unterkiefers, die beim Essen schmerzte.

Befund: Druck am Halse unterhalb des linken Kieferwickels schmerzhaft. Drüsenschwellung nicht deutlich. Zähne fehlen gänzlich. Kiefer atrophisch. Der linke, horizontale Unterkieferbogen ist von der Gegend des ehemaligen Sitzes des ersten Molarzahnes an bis zum aufsteigenden Kieferast im Bereiche des Alveolarforsatzes verdickt. Die Oberfläche ist geschwürig verändert, leicht blutend. Die Geschwürsfläche geht einige mm auf die Wangenschleimhaut über.

Probexcision nach Cocainpinselung. Im Gefrierschnitt sieht man Carcinomnester und Krebsperlen. Vom Zahnarzt Roloff wurde ein äußerer und innerer Gipsabdruck der erkrankten Unterkieferhälfte genommen. Die Patientin verließ eigenmächtig das Krankenhaus. Als sie nach 10 Tagen zurückkehrte, war die Geschwulst sichtlich gewachsen. 21. 5. 09. Nach Scopolam. Morph. Injektion, in Chloroformäthernarkose, bogenförmiger Hautschnitt unterhalb des linken Unterkiefers, diesen umkreisend. Zunächst Unterbindung der hier ziemlich schwachen A. carot externa oberhalb der Abgangsstelle der A. thyreoid. sup. Die gland submaxill. und einige kleine hinter ihr gelagerte Drüsen werden entfernt, der Kiefer freigelegt, der m. masseter durchtrennt, die Muskeln an der Jnnenseite abgelöst. Der Kieferknochen wird mit Giglisäge umgangen und etwa an der Stelle des ersten Prämolarzahnes durchtrennt. Die Mm. pterygoidei können ziemlich knapp am Ansatze durchschnitten werden. Darauf wird der Kiefer samt Tumor scharf exartikuliert, wobei eine stärkere venöse Blutung aus den Masseterbündeln störend wirkt. An der Sägefläche wird nach Zurückschieben des Periostes der Knochen noch etwas abgekniffen. Die Mundschleimhaut wird mit fortlaufender Catgutnaht geschlossen, wobei zur Sicherheit der Schleimhautrand noch gekürzt wird. Sodann wird eine passende Elfenbeinschiene mit ihrem zapfenförmigen Ende in die Knochenmarkhöhle eingedreht, ihr abgerundetes Ende kommt in das mit einem Muskellappen unterpolsterte Gelenk. Um die Pothese werden die Weichteile vereinigt und in die Wunde ohne Drainage geschlossen.

Der Tumor gehörte der Schleimhaut an, in den äußeren Partieen lag er dem Knochen auf, in der Mitte gingen Spangen in den Knochen hinein.

Im weiteren Verlauf zeigt sich, daß die Wunde inficiert ist. Es werden einige Nähte entfernt, worauf reichlich dünnes putrides Sekrat abfließt. In der Tiefe der so entstandenen Höhle sieht man nekrotisches Gewebe, die zur Deckung der Prothese verwandten Muskeln und Fascien. Diese stoßen sich allmählich ab. Die Wunde reinigt sich und zeigt frische Granulationen. Als die Patientin am 6. 6. 08. in ambulante Behandlung entlassen wurde, war die Wunde bis auf eine etwa 2,5 cm lange und fast ebenso breite Oeffnung auf derem Grunde frische Granulationen sichtbar waren, geschlossen. Nach hinten oben bestand eine Wundhöhle, die aber nicht mit der Mundhöhle communicierte. Die Kieferstellung und die Kaufähigkeit war eine gute. Außer einer geringen Anschwellung der beteiligten Gesichtshälfte war keine Asymetrie vorhanden. Später wurde durch Uebernähung, sowie durch Plastik ein Verschluß der äußeren Fistel, aber ohne Erfolg, versucht. Auch eine Verkleinerung der Prothese am Kieferwinkel führte nicht zur entgültigen Heilung. Daher wurde Anfang des Jahres 1912 die Schiene im Jüdischen Krankenhaus zu Hamburg entfernt.

In diesem Falle war also ein vollkommen aseptisches Vorgehen unmöglich, da die Mundhöhle breit eröffnet werden mußte, um alles Krankhafte entfernen zu können. Die um die Schiene herumgelegten Weichteile, die zur reaktionslosen Einheilung einen wichtigen Faktor bilden, da sie verhindern, daß die Prothese einen Druck und fortwährenden Reiz auf die Haut ausübt, stiessen sich ab. Die Folge war, daß eine Einheilung auch später nicht eintrat. Trotzdem ist die Prothese für die Patientin eine Reihe von Jahren hindurch von großen Nutzen gewesen, sowohl in funktioneller wie in kosmetischer Hinsicht.

Zusammenfassend ist an der Hand dieser Fälle nochmals zu betonen, daß das Elfenbein infolge seiner reaktionslosen Einheilung in den Körper bei aseptischem Vorgehen und genügender Umhüllung mit Weichteilen ein vorzügliches Material zur Schienung von schwer dislozierten Knochenbrüchen bildet und ferner aus denselben Gründen und infolge seiner Festigkeit für fehlende Knochen ein ausgezeichneter Ersatz ist. Wenn Axhausen in seinem Referat über den Chirurgen-Kongress 1912 die Gefährlichkeit des Elfenbeinersatzes hervorhebt, so beweisen die angeführten Fälle wohl eher das Gegenteil. Auch die von Rehn und Beck mitgeteilten Erfolge bestätigten unsere Erfahrung vollauf. Zu betonen ist noch, daß die verwandten Elfenbein-Prothesen und Schienen nicht zu dünn gewählt werden, oder durch große Bohrlöcher nicht zu sehr geschwächt sein dürfen, da die allmählich eintretende Resorbtion die Haltbarkeit beeinträchtigen würde, wie unsere Fälle zeigen.

Am Schlusse meiner Arbeit komme ich der angenehmen Pflicht nach,

Herrn Professor Dr. Fritz König

für die gütige Ueberlassung des Materials und ihm sowohl wie

Herrn Oberarzt Dr. Hohmeier

für wertvolle Unterstüzung bei der Anfertigung der Arbeit meinen ergebensten Dank auszuspechen.

Literatur.

1. Fritz König: Ueber die Berechtigung blutiger Eingriffe bei subcutanen Knochenbrüchen (Arch. f. klin. Chirurg. Bd. 76, S. 725 ff.)
2. Fritz König: Ueber Prothesen bei Exartikulation und Resektion des Unterkiefers (Deutsch. Zeitschr. f. Chirurg. Bd. 88, S. 1 ff.)
3. Fritz König: Weitere Erfahrungen über Kieferersatz bei Exartikulation des Unterkiefers (Deutsch. Zeitschr. f. Chirurg. Bd. 93, S. 237 ff.)
4. P. Sudeck: Ersatz einer exartikulierten Unterkieferhälfte durch die König-Roloff'sche Elfenbeinprothese (Deutsch. Zeitschr. f. Chirurg. Bd. 101, S. 413, ff.)

Lebenslauf.

Ich, Ernst, Johannes, Richard, Otto Tschoepke, evangelischen Bekenntnisses wurde am 21. August 1880 geboren zu Styrum-Mülheim (Ruhr) als Sohn des Bürgermeisters Theodor Tschoepke und seiner Ehefrau Emma, geborene Schweiger. Nach Besuch der Gemeindeschule, kam ich auf das Gymnasium zu Mülheim (Ruhr). Mein Abiturientenexamen bestand ich im August 1900 auf der Leibnizschule zu Hannover. Nach je einem Studiensemester in Berlin und München bezog ich die Universität Marburg, wo ich bis zur Vollendung meiner Studien blieb, mit Ausnahme des Sommersemesters 1903, das ich in Heidelberg verbrachte. Ende des Wintersemesters 1902/03 bestand ich das Tentamen physicum. Anfang Juni 1906 das medizinische Staatsexamen. Als Assistent war ich tätig bei Herrn Geheimrat Dr. Marc — Bad Wildungen, Herrn Prof. Dr. Neumann und Herrn Prof. Dr. L. Pick beide am städtischen Krankenhause im Friedrichshain-Berlin, Herrn Prof. Dr. Zinn Krankenhaus Bethanien-Berlin, sowie den Herren Prof. Dr. Fritz König und Prof. Dr. Jenkel im städtischen Krankenhause zu Altona.

Meine akademischen Lehrer waren:

Ahlfeld, Aschoff, Bach, v. Bayer, v. Behring, Bonhoff, Brauer, Disse, Gasser, Göbel, Hess, Küster, Küttner, Mannkopf, E. Meyer, H. Meier, Opitz, Richarz, Roentgen, Schenk, Vierordt, H. Virchow, Wendel, Waldeyer, Zumstein, Tuczek, Zinke.